

# NEOPLASIAS DA CAVIDADE ORAL

## E DA OROFARINGE

### I. INTRODUÇÃO:

#### **I.a. ANATOMIA:**

##### **Cavidade oral:**

A cavidade oral se estende, superiormente, dos lábios à junção do pálato duro e mole e, inferiormente, dos lábios à linha das papilas circunvaladas. É revestida por mucosa malpighiana, havendo pequenas variações histológicas de acordo com a topografia. A mucosa oral apresenta 5 tipos histológicos diferentes:

- semi-mucosa (zona de Klein - vermelhão dos lábios): o epitélio é delgado com uma camada bem fina queratinizada, o córion bem vascularizado desprovido de anexos dérmicos ou com poucas glândulas sebáceas.
- mucosa livre (zona interna inferior dos lábios, região vestibular, véu, pilares, assoalho, região ventral da língua e mucosa jugal).
- mucosa aderente ou mastigatória (gingiva e palato duro): epitélio pouco queratinizado com um córion provido de glândulas salivares acessórias, fixado pelo periósteo ao plano ósseo subjacente.
- gingiva marginal ou borda livre gengival (parte da gengiva que suporta os dentes e papilas interdentárias): epitélio não queratinizado com fibras colágenas em continuidade com o ligamento alveolar dentário, que une o cimento que recobre a raiz dentária ao osso alveolar.
- mucosa lingual (face dorsal, lateral e grande parte da face inferior da língua): mucosa dorsolingual contém as papilas gustatórias, o córion é fibroso se inserindo diretamente sobre o plano muscular.

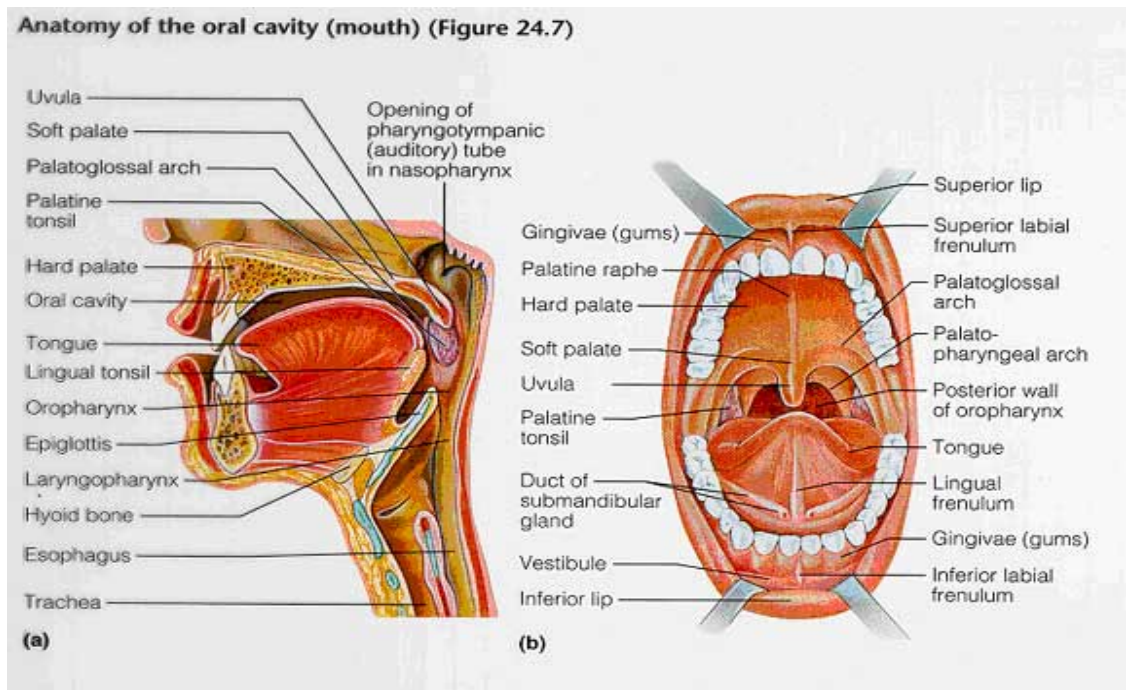


Figura 1. Anatomia da cavidade oral. Retirada do site [www.tarleton.edu](http://www.tarleton.edu)

A drenagem linfática da cavidade oral se faz acordo com a região e, assim também, a disseminação linfática dos tumores:

Jugal: compartimento parotídeo e jugular superior

Palato: linfonodos jugulares profundos, faríngeos laterais, submandibulares – região de fusão dos processos palatinos da maxila

Língua: linfonodos jugulodigástricos superiores e retrofaríngeos laterais

Trígono retromolar: jugulodigástricos.

Lábios: pré-auriculares, infraparotídeos, submandibulares e submentoneanos.

**Orofaringe:** *Conteúdo*: base de língua, palato mole, área tonsilar (fossa amigdaliana, pilares anterior e posterior e amígdala) e parede faríngea posterior.

Limita-se, superiormente pelo palato duro, inferiormente pelo osso hióide, anteriormente pelo “v” lingual, posteriormente pela parede faríngea posterior e lateralmente pelas amígdalas palatinas e pilares amigdalianos posteriores.

**OBS:** A parede posterior é composta por mucosa, submucosa, fásia faringobasilar, músculo constritor superior, fibras superiores do músculo constritor médio da faringe e fásia bucofaríngea. A fásia bucofaríngea é uma barreira natural na prevenção da extensão posterior do tumor que geralmente invade o músculo, sem atingir a fásia. Uma vez atingindo esta fásia, o tumor se estende facilmente para a fásia pré-vertebral e vértebra, tornando-se irressecável.

### **I.b. ORIGEM EMBRIOLÓGICA:**

*ectoderma não queratinizado;*

*endoderma rico em componente glandular salivar;*

*mesoderma que varia de tecido ósseo a linfóide.*

**OBS:** Devido a este espectro múltiplo, temos uma grande variação da incidência de tumores benignos e malignos para cada área, o mesmo ocorrendo com a forma de tratamento ou abordagem cirúrgica devido à localização dos mesmos.

A cavidade oral e orofaringe são sede de numerosas patologias que se assemelham clinicamente a neoplasias, sendo, na verdade, formações tumorais de diversas etiopatogenias como anomalias de desenvolvimento, processos inflamatórios e irritativos (químicos e físicos). A palavra tumor é usada num sentido amplo e não só para designar as verdadeiras neoplasias.

## **II- TUMORES MALIGNOS:**

Alguns pacientes, mesmo assintomáticos, podem ser considerados como de **alto risco**:

- ◆ Etilistas severos;
- ◆ Tabagistas;
- ◆ Homens acima de 40 anos;
- ◆ Imunocomprometidos;
- ◆ Deficiência vitamínica;
- ◆ Trauma crônico causado por má-oclusão dentária ou próteses mal adaptadas;
- ◆ Portadores de um primeiro tumor primário do trato aéreo-digestivo alto.

Nestes pacientes o exame da cavidade oral e orofaringe deve ser feito minuciosamente, com atenção especial às áreas de alto risco:

- ◆ Assoalho de boca;
- ◆ Porção ventrolateral e base de língua;
- ◆ Pálato mole;

- ◆ Úvula;
- ◆ Pilares anterior e posterior;
- ◆ Espaço retromolar (zonas de epitélio fino, relativamente desprovido de queratina e com uma submucosa que contém gordura e glândulas).

É importante que se faça um diagnóstico precoce das neoplasias de cavidade oral e orofaringe. Assim, lesões que não regredem em 2 ou 3 semanas requerem intensa investigação com biópsia. Deve-se atentar a lesões **leucoplásicas** e **eritroplásicas**, especialmente se localizadas nas zonas supracitadas. Azul de toluidina pode ser usado como rastreador em pacientes de alto risco em cujo exame macroscópico não se evidencia lesões ou ainda naqueles com lesões suspeitas para orientar biópsias. O azul de toluidina cora lesões malignas e não a mucosa normal (reage no núcleo de células neoplásicas com alta taxa de mitose).

Caso uma neoplasia de cavidade oral e/ou orofaringe seja identificada, deve ser feita avaliação de laringe, esôfago, hipofaringe e pulmões na procura de outros tumores primários.

#### **Fatores de risco:**

Há relação direta entre neoplasias de cavidade oral e ingestão excessiva de álcool e tabagismo. O risco é dose dependente e a associação entre fumo e álcool tem efeito sinérgico e não apenas somatório. O paciente que larga o fumo somente apresentará um risco semelhante a um não tabagista após 16 anos. Outros fatores predisponentes são: Má higiene oral, poluição atmosférica, imunodeficiências, presença de uma primeira neoplasia no trato aerodigestivo superior, prótese mal colocada, gengivite crônica, dieta, exposição solar, herpes tipo I, papiloma vírus e sífilis.

#### **Epidemiologia:**

- ◆ 95% dos tumores malignos da cavidade oral são carcinomas de células escamosas.
- ◆ Correspondem a 4% dos tumores malignos em homens e 2% em mulheres. (*National Cancer Institute, 1997*)
- ◆ Óbitos : 2% em homens e 1% em mulheres.
- ◆ Em 95% dos casos os pacientes têm mais de 40 anos de idade e a média etária de incidência é de 60 anos.

#### **Avaliação:**

As neoplasias de cavidade oral, em geral, são fáceis de serem avaliadas devido a facilidade de visualização do conteúdo da boca. Todavia, geralmente estas lesões são grandes quando diagnosticadas.

Quadro clínico: Não existe quadro clínico característico. A sua evolução é lenta e, inicialmente, pouco dolorosa ou indolor. Os sintomas mais comuns são odinofagia, disfagia, hemorragia, perdas inexplicáveis de dentes, desconforto oral, trismo e otalgia. Ao exame físico, pode-se observar desde lesões com aspecto mucoso até vegetantes, estas últimas as mais comuns, às vezes ulceradas e com infecções bacterianas concomitantes. A lesão mais frequente é uma úlcera endurecida. Pode ser infiltrativa ou verrucosa. Quando exofítica pode não penetrar nos tecidos adjacentes, diferentemente das lesões ulceradas que penetram precocemente em músculo, osso ou pele. A mandíbula e seu periósteo funcionam como barreiras naturais à disseminação tumoral.

Diagnóstico: Quando há grande suspeita de uma neoplasia, deve-se realizar uma **biópsia** sob anestesia local, logo que for afastado risco de sangramento excessivo. Após isto, deve-se **estadiar** a extensão da lesão primária e avaliar a possibilidade de metástases à distância ou outros tumores primários.

#### **Estadiamento:**

Após o diagnóstico histológico, deve-se realizar o estadiamento do tumor. Segundo o manual da *American Joint Committee on Cancer* (1992), a classificação do carcinoma de células escamosas segue os seguintes critérios:

<i>tu primário- T</i>	<i>nódulos linf.- N</i>	<i>Metástases- M</i>
Tx: <i>in situ</i>	Nx: não diagnosticado	Mx: não diagnosticada
T1: tu menor ou igual a 2 cm	N0: sem adenopatia	M0: sem metástase
T2: tu 2-4 cm	N1: único ipsilateral até 3 cm	M1: metástases à distância
T3: tu maior que 4 cm	N2a: único ipsilateral 3-6 cm N2b: nódulos múltiplos ipsi. até 6 cm N2c: nód. bilat. ou contralat. até 6cm	
T4: invasão de estruturas adjacentes	N3: nódulos maiores que 6 cm	

Exames complementares: Para lesões T2, ou maiores, a avaliação radiológica com tomografia computadorizada (TC) e/ou ressonância nuclear magnética (RNM) pode ser valiosa (podem mostrar a extensão da doença não possível de ser avaliada ao exame físico). A TC é boa para avaliar o comprometimento mandibular e a RNM, com Gadolínio-DTPA em T1, para avaliar envolvimento de tecido mole na língua e no assoalho de boca. A presença de nódulos submandibulares, submentonianos, jugulocarotídeos ou subclaviculares maiores que 2 cm evidencia metástase, assim como imagem de nódulos com baixa densidade central e anel periférico realçado. O comprometimento linfático é raro se T1 e T2. Em tumores de assoalho de boca há tendência de bilateralidade nodal. Através de uma rigorosa análise estatística apoiada em uma escala multidimensional, pôde ser feito um “mapa funcional” das metástases cervicais de acordo com o sítio primário do tumor da cavidade oral. Ou seja, através deste mapa, podemos prever o padrão de metástases de cada tumor oral para os níveis cervicais I-V ipsi e contra laterais, de acordo com seu sítio primário, com uma acurácia de 82%.

Metástases à distância: Ocorrem mais frequentemente em pulmão, osso e fígado. Mesmo sendo raras devem ser investigadas com raio X de tórax, testes de função hepática e dosagem de cálcio sérico. Havendo alterações nestes exames, devemos solicitar TC de abdome e/ou cintilografia óssea.

**Considerações gerais sobre o tratamento:** O tratamento pode ser cirúrgico, radioterápico ou associado:

Radioterapia X Cirurgia: Têm igual sucesso no controle de lesões T1 na cavidade oral. O tratamento deve ser escolhido de acordo com diversos fatores como o sítio da lesão, as condições gerais do paciente, condições sócio-econômicas do paciente e a experiência da equipe médica.

Radioterapia:

*Vantagens:* tende a fornecer um melhor resultado funcional, com melhor fala e deglutição.

*Desvantagens:* Diminuição do paladar e xerostomia. O tempo prolongado do tratamento (cada dose terapêutica requer 6 semanas). A maior taxa de complicações após RDT ocorre em tumores de assoalho de boca, evoluindo com ulcerações e osteorradionecrose da mandíbula (56% dos pacientes). A implantação de substância radioterápica (Iridium 192) tem bons resultados em tumores pequenos restritos ao lábio.

OBS: Rudoltz e cols. (1999) demonstraram que o uso da braquiterapia com doses mais elevadas de radiação (high dose rate brachytherapy), usando outra substância ao invés de radium ou iridium oferecia resultados semelhantes. Esse esquema oferecia a vantagem de durar menos (as sessões são realizadas diariamente de duas a três vezes por dia em câmara isolada) e expor menos a equipe médica à radiação (na braquiterapia convencional o paciente permanece todo tempo do esquema implantado com a substância radioativa).

Radioterapia e cirurgia: Melhor chance de cura para estadios III e IV (RDT pós-cirúrgica).

**Cirurgia:** Geralmente é o esvaziamento seletivo e congelação na sala cirúrgica. O potencial metastático para região cervical é de 30% ou mais para lesões T2 a T4. A dissecação cervical pode ser descontínua, visando a retirada de linfonodos cervicais regionais, ou contínua, visando a retirada de tecidos contíguos ao sítio primário da cavidade oral, como o assoalho bucal. Nesta última técnica de dissecação, a morbidade costuma ser maior devido a maior chance de formação de fístulas. No entanto, esta técnica permite a retirada de alguns linfonodos que a técnica descontínua não permite. Em alguns casos, podemos ter metástases ocultas para linfonodos no assoalho da boca associados a glândula sublingual e acima do nervo lingual. Não foram ainda estabelecidas, nos casos de terapêutica combinada, as vantagens da RDT pré ou pós-operatória. Alguns autores preferem RDT após a cirurgia pela melhor cicatrização da ferida cirúrgica. O tratamento profilático de pescoço N0, por cirurgia ou RDT, depende da conduta particular de cada cirurgia.

**Quimioterapia (QT):** é controverso para esses tumores.

**Sobrevida:** Em geral, a taxa de cura para lesões orais, exceto para lesões T1, tende a não atingir um bom índice. Além dos fatores usuais, como tamanho e extensão a linfonodos, outros fatores parecem contribuir para a diminuição da sobrevida. A profundidade da lesão parece ter uma correlação importante com a falha. Foi relatado que tumores com 2-3 mm de espessura têm melhor prognóstico que outros mais espessos. E, entre os carcinomas de células escamosas, os que têm melhor prognóstico são os de aspecto verrucoso (mais comum em idosos com hábito de mascar fumo).

### **Diagnóstico do pescoço N0:**

A metástase linfática representa o mecanismo mais importante de disseminação dos carcinomas epidermóides de cabeça e pescoço.

O estadiamento pode ser feito por:

- ◆ **Palpação cervical** (sensibilidade e especificidade de 60 a 70%): um método fácil e barato.
- ◆ **Exames de imagem (TC ou RNM):** Muitos autores aceitam a utilização de exames de imagem, uma vez que o risco de metástase oculta em pescoço N0 pode ser maior que 20%, porém nenhum exame se comprovou sensível suficiente no diagnóstico das micro metástases cervicais ou na diferenciação entre aumento reacional e metástase. Uma grande parcela de profissionais, no entanto, opta por tratar profilaticamente pescoços N0.

Características dos linfonodos que sugerem malignidade: a) aumento de volume (característica menos confiável), b) formato arredondado e c) necrose central.

- ◆ **Punção aspirativa por agulha fina. (PAAF):** É realizada guiada por ultrassom em acompanhamento seriado (a cada 8 semanas). Trata-se de um método superior à TC e RNM, com sensibilidade de 73% e especificidade de até 100% quando se pode contar com radiologistas e patologistas experientes. O uso do PCR e pesquisa do antígeno P53 também podem ser associados para se aumentar ainda mais a sensibilidade.

### **Tratamento do pescoço N0:**

O tratamento do pescoço N0 está aceito pela maioria dos autores quando o risco de metástase oculta é maior que 20%. Em raros casos podemos ter invasão linfática em linfonodos localizados abaixo da glândula sublingual e superior ao nervo lingual. Indica-se a dissecação cervical supraomohioidea em tumores de cavidade oral (retira níveis I, II e III). A radioterapia também pode ser utilizada com igual sucesso. Em alguns casos, a dissecação tradicional descontínua pode não retirar todos os nódulos linfáticos no tratamento dos tumores da cavidade oral. Novas investigações quanto a distribuição linfática são necessárias para que se minimizem as metástases ocultas no pescoço N0.

Os tumores de orofaringe apresentam risco de metástase oculta de 30 a 35% e com maior chance de comprometimento bilateral. Em decorrência desse fato, os tumores de orofaringe N0 devem sempre ser tratados, dando preferência à RDT, pois geralmente são tumores de difícil acesso e com alta morbidade pós cirúrgica, havendo casos restritos em que se pode tomar conduta espectante – geralmente estadios precoces e em regiões com pouca tendência à geração de metástases.

**Diagnóstico diferencial:**

- mioblastoma de célula granular: lesão benigna, que pode ser confundida por patologista, principalmente se o fragmento de biópsia for pequeno
- carcinoma basocelular
- carcinoma adenocístico (ou adenocarcinoma, ou carcinomas mucoepidermóide de glândulas salivares menores).
- rabdomiossarcoma e lipossarcoma
- linfomas
- melanoma maligno
- sarcoma de Kaposi e leucoplasia de “hairy cells” em pacientes com AIDS
- papiloma ou queratoacantoma (nas formas verrucosas)
- leucemias agudas (infiltração leucêmica da gengiva, simulando uma gengivite hiperplásica crônica)

**II.1. Tumores malignos da cavidade oral****II.1.a. Neoplasias de lábio**

Definição: **Carcinoma espinocelular** do lábio é o tumor maligno mais comum da cavidade oral. É mais comum em homens, brancos e tabagistas, com grande influência da exposição à radiação solar. O carcinoma de lábio é um dos tumores com maior índice de cura, já que seu diagnóstico é precoce, pois o tumor é externo. Sua sobrevivência em 5 anos é de 89%. Em casos avançados pode haver acometimento do assoalho de boca, osso mandibular e língua.

Quadro clínico: Uma história de ferida que não cicatriza e que forma crostas concomitante com sangramento é sugestiva dessa lesão. Linfonodos submentonianos e submandibulares estão acometidos em 10% das vezes. Pode ocorrer extensão tumoral para a mandíbula através do nervo mentoniano.

Diagnóstico: Biópsia e raio X panorâmico da mandíbula que pode mostrar sua infiltração por células neoplásicas.

Diagnóstico diferencial: **Tumor de células basais**, que é o segundo tumor mais freqüente dessa região, de crescimento lento e sem metástase ganglionar. **Tumor de glândulas salivares menores** é raro, ocorrendo sem ulceração, sendo sua forma mais comum, o adenoma pleomórfico.

Tratamento: Deve ter quatro objetivos: extirpar o tumor, manter a função da boca como esfíncter, manter a estética e promover a reabilitação. Quanto à RDT, o tratamento dura em torno de 5 a 6 semanas, e tende a apresentar mais complicações que a cirurgia. Na cirurgia, recomenda-se margem de 8 a 10 mm e biópsia de congelação das bordas do tumor para garantir margens livres. A microcirurgia de Mohs é uma alternativa mas mais para tumores T1, T2. Caso haja metástase cervical deve-se fazer esvaziamento cervical radical. No pescoço N0, o esvaziamento supraiódeo está indicado nos casos de tumores maiores de 3 cm ou de doença recorrente no sítio primário.

Prognóstico: Como fatores de mau prognóstico pode-se citar: tumores com mais de 3 cm, metástase linfonodal, recorrência do tumor, invasão perineural, tumores pouco diferenciados, invasão mandibular.

Obs: **Carcinoma basocelular** constitui cerca de 3% dos tumores malignos de boca. É mais incidente em indivíduos do sexo masculino e associado à exposição solar. Ao contrário dos tumores espinocelulares, estes são mais freqüentes em lábio superior. Em 50% dos casos são cutâneos e 10 vezes mais localizados no lábio superior do que inferior. Da junção cutâneo-mucosa tende a se estender às fossas nasais. Seu aspecto macroscópico costuma ser perláceo com alo eritematoso, podendo se acompanhar de destruição local importante, mas muito raramente de comprometimento ganglionar ou de metástase. O tratamento de escolha é o **cirúrgico**, podendo ou não ser seguido de RDT.

Outros tumores malignos de lábio: melanoma, carcinoma microcístico anaxial, carcinoma de células de Merkel, histiocitoma fibroso maligno e tumor maligno de células granulares.

### II.1.b. Neoplasias de palato duro:

Definição: É a localização mais rara de todos tumores orais. A incidência de carcinomas de células escamosas e neoplasias de glândulas salivares (carcinoma cístico adenóides) é praticamente semelhante. Deve-se determinar se o tumor é originário do palato duro ou se é uma extensão de tumor nasossinusal, posto que tumores primários daquele sítio são bastante raros. A incidência de comprometimento nodal é baixa, sendo mais importante somente em T4 (25%) considerando-se a irradiação profilática nestes casos. Enquanto as metástases à distância são raras no carcinoma de células escamosas do palato duro, foi encontrada uma incidência de 12% para pacientes com tumores de glândulas salivares menores.

Quadro clínico: Tumefação dor e ulceração. Em muitos casos o tumor é precedido de uma lesão leucoplásica. Desenvolve-se como uma tumefação bastante plana, que mais tarde se ulcera.

Tratamento: Lesões T1 e T2 palatais pode ser cirúrgicas ou submetidas à realização de RDT. A RDT parece ser eficaz para estas lesões. Em lesões T3 e T4 opta-se por tratamento RDT e cirúrgico. A maxilectomia total ou parcial pode ser necessária.

Prognóstico: A sobrevida em 5 anos varia de 85% a 30% (T1 a T4).

Outros tumores:

a) **melanoma maligno:** É um tumor raro na cavidade oral, podendo aparecer em qualquer região, sendo mais comum no palato duro. Inicialmente surge como um nódulo indolor e raso, de superfície lisa e com vários graus de pigmentação. Em áreas sujeitas a trauma pode haver ulceração. Devido às metástases precoces o prognóstico é pobre. O tratamento consiste em exérese cirúrgica com 1,5 cm de margem de segurança da lesão, esvaziamento cervical radical e RDT e/ou QT conforme estadiamento ou recidivas.

b) **adenocarcinoma:** A lesão tem um aspecto esponjoso com pequenas áreas de ulceração. A extensão direta para a superfície óssea do palato é comum e as metástases à distância são tardias. O tratamento consiste em excisão cirúrgica (o adenocarcinoma é pouco radiosensível).

### II.1.c. Neoplasias do trígono retromolar:

Definição: Tumores isolados nesta região (situada atrás das arcadas dentárias, entre a região jugal e véu palatino) são raros, devido ao pequeno espaço deste local. Via de regra, também são **carcinomas de células escamosas**, com raras exceções. Frequentemente, as lesões se estendem à amígdala, ao pilar anterior ou ao palato mole.

Tratamento: Deve ser a excisão cirúrgica com ou sem RDT. Geralmente estes tumores são diagnosticados em fase avançada, com metástases cervicais. É difícil obter margens de segurança e a mandíbula adjacente sempre deve ser incluída na peça, assim como parte do palato mole, já que o revestimento epitelial dessa região está praticamente aderida a essas estruturas. Os tumores T1 podem ser tratados cirurgicamente ou com RDT; T2 deve preferencialmente ser tratado cirúrgica e radioterapeuticamente. T3 e T4 são ressecados em bloco com mandibulectomia parcial e dissecação do pescoço e RDT pré ou pós-operatória. Dependendo da extensão do tumor, resseca-se também a fossa tonsilar, assoalho da boca, língua, palato mole e mucosa bucal. A reconstrução pode ser feita com retalho temporal ou peitoral.

### II.1.d. Neoplasias do assoalho da boca:

Considerações anatômicas: O assoalho da boca é constituído por partes moles que fecham a cavidade oral. É limitado abaixo pelo m. milohióide que se estende da face posterior da mandíbula até o osso hióide. Superiormente a este músculo está o m. genihióide e inferiormente o ventre anterior do m. digástrico. Estes três músculos são inervados pelo n. hipoglosso. Esta região contém também a glândula sublingual, canal de Wharton, n. hipoglosso, n. lingual e ramos da a. lingual.

Definição: Dos tumores desta região, 95% são **carcinomas de células escamosas** bem diferenciados. Raramente podem ser encontrados adenocarcinoma, carcinoma adenocístico, carcinoma mucoepidermóide ou carcinoma adenoescamoso. O

diagnóstico diferencial pode ser feito com lesões benignas como litíase do canal de Wharton, tumores glandulares benignos, cistos dermóides, rabdomioma ou ulcerações não cancerosas. A maior incidência ocorre na sétima década de vida.

Quadro clínico: Lesão ulcerada com margens elevadas e endurecidas localizadas perto do freio lingual. A base da úlcera apresenta uma superfície de aspecto granular, cor avermelho acinzentada e indolor, que geralmente não apresenta necrose. Há estudos que demonstraram a associação entre cirrose hepática e câncer do assoalho de boca.

Tratamento: Cirúrgico. Pode ser via oral ou via externa (pelveglossomandibulectomia não interrompida ou segmentar). Os tumores *in situ* ou T1 devem ser tratados apenas cirurgicamente, com sobrevida de 5 anos em 70% dos pacientes. Para tumores T2, o tratamento é cirúrgico sendo advogada a profilaxia de nódulos cervicais com RDT ou esvaziamento seletivo, conforme decisão pessoal de cada cirurgião. A sobrevida de 3 anos para T2 é de 64%. Os tumores de estágio III e IV necessitam de terapia combinada e apresentam sobrevida em torno de 35% e 25% respectivamente.

### II.1.e. Carcinoma alveolar:

Definição: Carcinoma alveolar é um tumor relativamente raro. Aproximadamente 80% dos carcinomas alveolares são de mandíbula, no terço posterior da arcada dentária.

Quadro clínico: Leucoplasia, homogênea na região do sulco, mas nodular sobre a crista alveolar.

Tratamento: Cirúrgico (mandibulectomia marginal), sendo realizada a RDT quando há invasão óssea, comprometimento ganglionar ou invasão perineural. Em casos de lesões T3 e T4, sem comprometimento nodal, RDT é requerida para pescoço N0 e dissecação modificada com RDT é indicada para adenopatia comprovada. As sobrevidas em 2 anos são de 80%, 70%, 60% e 50% para estádios I a IV.

### II.1.f. Neoplasias de língua:

Definição: Os tumores de língua, quando na parte móvel, são geralmente facilmente diagnosticados, em estágios mais precoces (T3 em 33% dos casos), diferente dos tumores de base de língua (77% em T3). Os **carcinomas epidermóides** representam 90% dos casos de tumores malignos de língua.

Quadro clínico: As lesões são geralmente ulcerovegetantes ou ulceroinfiltrativas. A infiltração pode ser avaliada pela palpação de forma grosseira. A palpação é bastante dolorosa. Uma infecção secundária pode dar a impressão de volume maior ao tumor do que o real. As lesões são essencialmente marginais, geralmente com maior eixo no sentido antero-posterior, no terço médio da língua. Os tumores na face ventral são observados em 10% dos casos. A localização dorsomediana é a mais rara e pouco agressiva.

O comprometimento ganglionar varia de acordo com a extensão do tumor primitivo. É aproximadamente de 20% para T1, 50% para T2/T3 e 75% para T4. O grupo geralmente acometido é o grupo subdigástrico (3 vezes mais que os submandibulares).

Tratamento: O tratamento para **tumores de células escamosas** pode ser radioterápico e/ou cirúrgico (única em T1/T2 e combinada em T3/T4). A QT ainda não demonstrou resultados favoráveis evidentes. O tratamento cirúrgico pode ser via oral para tumores da parte móvel. Dependendo do tamanho do tumor, pode ser realizada glossectomia marginal ou hemiglossectomia sagital (pelo plano mediano avascular). Ambas podem ser ampliadas até o assoalho bucal e região gengivomandibular, exigindo, para sua reconstrução, retalho miocutâneo. Em casos de glossectomia marginal, as seqüelas funcionais são discretas, restritas à função fonatória. Em hemiglossectomias, o uso de um enxerto cutâneo no plano de secção lingual permite a epitelização e conservação da mobilidade da língua restante. A ressecção transversal com amputação da parte móvel da língua, ao nível do “V” lingual, acarreta distúrbios fonatórios importantes. Os distúrbios de deglutição são, em geral, moderados. A natureza da alimentação no pós-operatório depende essencialmente do estado da dentição e da qualidade da salivagem. O esvaziamento cervical radical é indicado na presença de gânglio fixo maior que 2



cm. O esvaziamento radical clássico consiste na remoção do m. esternocleidomastoideo, v. jugular interna e n. espinal. Diagnóstico diferencial: Tumores muco-epidermóides, adenocarcinomas e o carcinoma adenocístico, que são originários a partir de ilhotas de glândulas salivares acessórias presentes principalmente nas bordas laterais da porção móvel da língua e na sua base. Os tumores muco-epidermóides têm graus variados de malignidade. O carcinoma adenocístico tem propensão a invadir a bainha nervosa apresentando recidivas freqüentes. Estes tumores, originários de glândulas salivares acessórias, são pouco radiosensíveis, sendo o tratamento cirúrgico o de primeira escolha. A RDT pós-operatória é indicada e a QT não parece ser eficaz nestes casos.

## II.2. Tumores malignos da Orofaringe

Considerações anatômicas: É importante o conhecimento da topografia do espaço parafaríngeo já que os tumores de orofaringe podem se estender para esta região. Este espaço constitui-se de um cone invertido cuja base é formada pela base do crânio e cujo ápice é formado pelo osso hióide. Anteriormente, limita-se com a rafe pterigomandibular, posteriormente, com a fásia pré-vertebral, medialmente, com a parede lateral da faringe (área tonsilar e m. constrictor superior) e lateralmente, com a camada superficial da fásia cervical profunda (m. pterigóide interno, mandíbula e superfície interna da parótida). Os tumores que invadem este espaço podem acometer a artéria carótida, veia jugular interna e os pares cranianos IX, X, XI, XII.

A drenagem linfática da orofaringe ocorre para os nódulos jugulodigástricos, região cervical superior e clavicular. Tumores de base de língua e da parede lateral da faringe podem também drenar para linfonodos retrofaríngeos.

### **Epidemiologia:**

Idade e sexo: Acomete mais o sexo masculino, com maior incidência dos 50 aos 75 anos.

Localização: Os tumores de orofaringe também são raros, sendo os da região amigdaliana mais freqüentes.

Histologia: Dos tumores malignos de orofaringe, o mais comum é o carcinoma de células escamosas (epidermóides), 94% segundo Cachin.

Fatores predisponentes: Associação entre tabagismo e etilismo crônicos e má higiene oral (semelhantes aos tumores malignos de cavidade oral).

Prognóstico Ruim, especialmente os carcinomas epidermóides, devido à alta recidiva local e de metástases à distância. A porcentagem de sobrevida em 3 anos gira em torno de 35% segundo *Miller et al*, podendo variar conforme a geografia e nível social da população estudada.

### **Avaliação:**

Quadro clínico: O paciente apresenta como sintomas principais odinofagia e disfagia. Pode ocorrer hemoptise, perda de peso, otalgia, disartria, globus faríngeo e trismo.

Exame físico: À palpação cervical, podemos encontrar nódulos. O tumor é doloroso à palpação e pode estar necrótico ou infectado. A otoscopia pode mostrar otite média serosa.

Prognóstico: A presença de metástase cervical varia de acordo com a localização do tumor na orofaringe (base de língua 70%, amígdala palatina 60% e pálato mole 40%).

### **Estadiamento:**

Diagnóstico: A biópsia deve ser sempre realizada frente a uma lesão suspeita e devem ser múltiplas em áreas duvidosas para se avaliar a extensão do tumor.

Exames complementares:

a) Endoscopia: Deve-se avaliar atentamente a infiltração de base de língua, a parede lateral da orofaringe, cavum (extensão para o cavum é rara), hipofaringe, parede posterior da faringe, véu palatino (observar a extensão para mucosa) e presença de segundo tumor primário.

b) Tomografia: avaliar a extensão do tumor.

c) RNM para avaliar espaço parafaríngeo, base de língua e fáscia prévertebral.

d) Raio X panorâmico de mandíbula: Na suspeita de comprometimento mandibular deve ser solicitado.

Metástases à distância: Os órgãos mais acometidos, em ordem de frequência, são: pulmão, osso e fígado. Radiografia de tórax sempre deve ser pedida, com investigação hepática (USG) e/ou óssea (mapeamento) dependendo do quadro clínico.

Classificação TNM (AJCC 1992):

<i>tu primário T</i>	<i>adenopatias N</i>	<i>metástases M</i>
Tx: tu in situ	Nx: não diagnosticável	Mx: não classificável
T1: tu menor que 2 cm	N0: sem adenopatia	M0: sem metástase à distância
T2: tu entre 2 e 4 cm	N1: único ipsilateral até 3 cm.	M1: metástase à distância
T3: tu maior que 4 cm	N2a: único ipsilateral 3-6 cm. N2b: múltiplos ipsi de até 6 cm. N2c: bilat. ou contralat. até 6 cm.	
T4: tu com extensão para tecidos adjacentes	N3: nódulos maiores que 6 cm.	

## II.2.a. Base de língua:

Definição: Os tumores de base de língua são geralmente diagnosticados em estados avançados. O **carcinoma espinocelular** é o mais incidente, porém, é relativamente raro quando comparado aos tumores dos 2/3 anteriores da língua.

Quadro clínico: As principais queixas são odinofagia, com otalgia frequentemente associada. Pode haver sensação constante de corpo estranho na faringe. A otalgia ocorre por comprometimento do IX e X pares cranianos e o trismo por invasão do m. pterigóideo (espaço parafaríngeo). Ao exame físico, esses tumores geralmente se apresentam como uma tumefação multiforme, podendo haver ulcerações. A infiltração periférica ao tumor é mais importante que o próprio tumor. Como a infiltração é profunda a função lingual é prejudicada. A protusão da língua é praticamente impossível. A fonação e deglutição são alteradas à medida que há diminuição da mobilidade da língua. O tumor pode se estender para a valécula, fossa amigdaliana e pilares.

Exame Físico: Dos casos, 58% a 83% apresentam adenopatias palpáveis ao primeiro exame (80% apresentam gânglio subdigástrico homolateral e 40% adenopatia bilateral).

Diagnóstico diferencial: Outros tumores que devem ser descartados são: linfoma não Hodgkin (acometendo amígdala lingual, aparecendo como tumor amolecido e volumoso, pouco doloroso à biópsia), rabdomiossarcoma e melanoma que são extremamente raros.

Tratamento: É cirúrgico. Realizado pela via faríngea lateral (bucofaringectomia transmaxilar ampliada até a base de língua). Havendo comprometimento valecular, uma subglossaringectomia supraglótica ou total (atualmente preconiza-se a supraglótica) está indicada. Em lesões T1 e T2 pode ser realizada a via de Trotter (mandibulotomia lateral) seguida de colocação de tubos para implante de material radioativo. A reconstrução nestas cirurgias necessita retalho miocutâneo. O resultado funcional não é satisfatório. A RDT isolada parece ter bons resultados para T1 e eventualmente para T2. A maioria dos autores preconiza a RDT pós-operatória. Pode ocorrer alteração dentária, retenção salivar ou trismo com a RDT. Alguns autores utilizam QT adjuvante para carcinomas avançados.

Prognóstico: Em estadios III e IV varia entre 30% e 35% em 5 anos.

## II.2.b. Região amigdaliana:

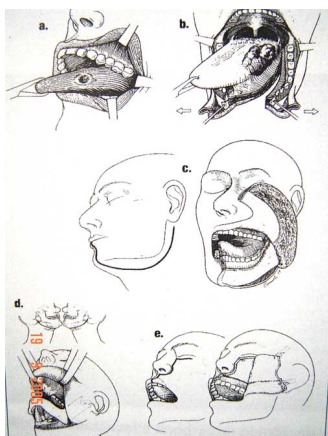
**Definição:** Os tumores da região amigdaliana são os mais frequentes das vias aero-digestivas superiores. Os tipos histológicos são: a) **carcinomas epidermóides**; b) **carcinomas indiferenciados do tipo nasofaríngeo** (antigamente linfopitelioma de Regaud); c) **adenocarcinomas**: excepcionais na região amigdaliana. O mais comum é o **carcinoma epidermóide diferenciado**. Não há diferença significativa entre indivíduos amigdalectomizados ou não na incidência destes tumores.

**Quadro clínico:** O comprometimento ganglionar é bastante frequente nos tumores da região amigdaliana. Esta tendência é acentuada pelo desenvolvimento do tumor em contato ao tecido linfóide amigdaliano e pelo grau de indiferenciação do tumor (60 a 80% apresentam comprometimento nodal no diagnóstico da doença). As adenopatias em 10 a 30% dos casos são bilaterais, porém a presença de adenopatia contralateral isolada é rara. O grupo jugulocarotídeo está acometido em 80% dos casos e o submentomandibular em 11% dos casos. Os tumores localizados no pilar anterior apresentam menor risco de apresentar linfonodos cervicais palpáveis, diferente dos tumores da fossa tonsilar que apresentam maior risco (podendo ocorrer nos jugulares superiores, triângulo posterior e espinal acessório). Não há relação estrita entre o volume do tumor e o grau de adenopatia.

**Tratamento:** Pode ser com RDT e/ou cirurgia. A RDT parece apresentar o mesmo índice de cura que a cirurgia em tumores T1 ou T2. A mandíbula, porém é um obstáculo que obriga a elevar a dose, com risco de necrose tecidual. A região cervical deve ser também irradiada. Em locais onde o serviço de RDT é experiente, pode-se realizar RDT fragmentada, isto é, o paciente recebe duas doses diárias de 120 rad ao invés de uma de 200 rad, recebendo no total uma dose mais elevada com menos complicações imediatas. A braquiterapia é considerada por vários autores o melhor tratamento para T1 e T2. Tubos plásticos são introduzidos no tecido acometido, sendo introduzido no interior do tubo fios com Iridium 192. Durante a braquiterapia, que dura 3 a 5 dias, o paciente recebe alimentação líquida por SNG. Uma semana após a RDT, ocorre uma radiomucite que progressivamente cicatriza em 2 meses. A RDT pode ser pré ou pós-operatória, sendo a pré-operatória atualmente a mais aceita pela maioria dos autores. A desvantagem reside no fato dos tecidos cicatriciais serem menos vascularizados e, portanto, menos radiosensíveis. A RDT pode também ser utilizada de forma paliativa (repetindo várias sessões com baixa dosagem) com o objetivo de diminuir a dor e alterações funcionais. Esta conduta deve ser bem ponderada devido aos seus efeitos colaterais.

O tratamento cirúrgico é contra-indicado quando há envolvimento da base de crânio, artéria carótida, camada fascial profunda ou presença de nódulos mediastinais. As vias de acesso cirúrgico são escolhidas dependendo do tamanho do tumor, sua localização, envolvimento da mandíbula, da laringe, presença de adenopatia e tipo de reconstrução. Os tipos de acesso são:

a) **acesso transoral:** é bom para tumores pequenos. Sua exposição é limitada, sendo contra-indicada para tumores extensos;



b) **acesso externo:**

**Faringectomia sub-ângulo mandibular:** o acesso é lateral, sem secção da mandíbula, facilitada pela ablação do osso hióide (metade lateral). Esta via é raramente utilizada, pois não permite exposição adequada para tumores volumosos;

**Faringectomia transmaxilar ou bucofaringectomia transmaxilar:** é a via de escolha para região amigdaliana. A incisão é sub-mandibular até linha mediana do lábio inferior. Se necessário, pode ser realizada a hemimandibulectomia e exérese de parte de base de língua;

**Transhióideo:** o acesso à faringe é através da valécula. É indicada para tumores pequenos na parede posterior da faringe;  
**Faringotomia lateral:** fornece excelente exposição principalmente se combinada com a mandibulotomia lateral. O n. hipoglosso é dissecado e afastado. Após, faz-se a abertura da faringe. Constitui bom acesso para tumores de base de língua, amígdala ou parede faríngea;

A reconstrução pode ser feita com transposição do m. esternocleidomastoídeo (para pequenas exérese faríngeas), m. temporal (mais utilizado nos EUA) e retalho delto-peitoral. Os retalhos miocutâneos possuem um pedículo dominante do tipo segmentar que permite a realização de um retalho do tipo arterial. Nestes últimos, o ponto de penetração do pedículo dentro do músculo define o centro de rotação do retalho. O retalho miocutâneo mais utilizado para orofaringe e cavidade oral é o de peitoral maior. A irrigação provém de um ramo peitoral da a. acromiotorácica. As vantagens deste retalho são a boa vitalidade, migração fácil pelo grande pedículo e sua resistência à irradiação. A reconstrução mandibular é difícil de se realizar devido aos altos índices de infecção e pela irradiação. Pode ser utilizado osso ilíaco, costela (livre ou micro-anastomosado) ou ainda próteses metálicas.

O esvaziamento cervical em N0 pode ser seletivo e em N1 ou N2, esvaziamento cervical radical com RDT pós-operatória, ou RDT contralateral e esvaziamento radical ipsilateral.

No pós-operatório, o dreno deve ser deixado por 3 a 5 dias, SNG por 15 dias e devem ser administrados antibióticos e analgésicos. Alguns utilizam heparina profilática.

**Prognóstico:** Sobrevida em 5 anos é 85% para T1 com RDT, 75% para T2 com RDT e em tratamento combinado, 100%, 79%, 60% e 25% para T1 a T4.

#### Conclusão:

Podemos distinguir basicamente duas categorias de carcinomas em região amigdaliana:

◆ Os carcinomas desenvolvidos sobre uma mucosa em contato ao tecido linfóide (amígdala palatina). A maioria desses é pouco diferenciada (25%), há alta incidência de invasão ganglionar (65 a 70% dos casos) e de metástases à distância. Não é raro ocorrer uma segunda localização em VAS. Apresentam grande radiosensibilidade;

◆ Os carcinomas sobre uma mucosa em contato com tecido muscular (pilar anterior e sulco amigdaloglosso). São bem diferenciados. Não são muito responsáveis à RDT, sendo o tratamento essencialmente cirúrgico.

### **II.2.c. Palato mole:**

**Definição:** Os tumores de pálato ocorrem, quase exclusivamente, na superfície anterior do pálato sob a forma leucoplásica, envolvendo a porção posterior somente em estádios avançados. Pode se estender para a língua, pilar posterior e rinofaringe.

**Quadro clínico:** O comprometimento ganglionar apresenta grande incidência bilateral (15%) e geralmente os linfonodos acometidos são os jugulodigástricos superiores e, em menor incidência, os da região do espinal acessório e do triângulo posterior.

**Tratamento:** Como as lesões iniciais em pálato mole são difusas, de difícil determinação, o tratamento para essas lesões, T1N0 ou T2N0, é RDT (com irradiações cervicais inclusive). A ressecção cirúrgica da lesão primária está indicada somente para carcinoma de úvula. Para lesões avançadas, o tratamento é cirúrgico e radioterápico.

**Prognóstico:** A sobrevida em 5 anos com RDT, como único tratamento, é de 80 a 90% em T1N0, 70 a 80% em T2N0 e 20 a 30% em T3 e T4.

## **III. LESÕES BENIGNAS:**

Importantes como diagnóstico diferencial das neoplasias. Essas lesões já foram abordadas em seminários próprios, sendo, aqui, somente citadas.

### **III.a. Cistos:**

#### **II.a.1. Cistos dermóide e epidermóide**

**III.a.2. Cisto nasolabial**

**III.b. Cistos salivares**

**III.c. Granuloma eosinofílico da mucosa**

**III.d. Fibromas**

**III.e. Tumor de célula granular**

**III.f. Tumores Vasculares**

**III.f.1. Hemangiomas**

**III.f.1.1- Hemangioma Capilar do sulco labial**

**III.f.1.2- Hemangioma cavernoso da língua**

**III.f.2. Hemangiopericitoma**

**III.f.3. Flebectasia**

**III.g. Granuloma piogênico**

**III.g.1: Pregnancy tumor**

**III.h. Queratoacantoma (moluscum sebaceum)**

**III.i. Leiomioma**

**III.j. Osteocondroma lingual**

**III.k. Tireóide lingual**

**III.l. Lipoma**

**III.m. Linfangioma**

### **III.n. Mesenquimoma**

### **III.o. Tumores neurogênicos**

III.o.1. schwannoma (neurilenoma)

III.o.2. neurofibromatose

III.o.3. neuroma traumático

### **III.p. Lesões papilomatosas**

III.p.1. papiloma

III.p.2. condiloma acuminado

III.p.3. hiperplasia papilar

III.p.4. hiperplasia epitelial focal

III.p.5. xantoma verrucoso / verruciforme

### **III.q. Plasmocitoma extramedular**

### **III.r. Rabdomioma**

### **III.s. Torus palatino e mandibular**

## **IV - LESÕES PRÉ-CANCEROSAS DA CAVIDADE ORAL E OROFARINGE:**

A importância do reconhecimento das lesões pré-cancerosas reside na identificação de fatores de risco aos cânceres da cavidade oral e orofaringe e na possibilidade de atuação precoce. As lesões pré-malignas podem progredir para carcinoma. Tais lesões podem se apresentar de diversas formas clínicas, e já foram discutidas em seminário específico, sendo citadas à seguir:

### **IV.a. Leucoplasia**

### **IV.b. Estomatite nicotínica**

### **IV.c. Leucoplasia verrucosa proliferativa**

### **IV.d. Displasia liquenóide**

### **IV.e. Eritroplasia**

**Bibliografia:**

1. Cummings, Fredrickson, Harker, Krause, Schuller. *Otolaryngology - Head and Neck Surgery*. Vol. 2. 1993.
2. Bruce Benjamin, Brian Bingham, Michael Hawke, Heinz Stammberger. *A Color Atlas of Otorhinolaryngology*.
3. Charles R. Suntra, MD, Robert W. Dolan, MD, FACS, and David Gibbons, MD. *Sublingual Pyogenic Granuloma of Pregnancy*. *The Journal of Otolaryngology*, vol.27, number 4, 1998.
4. Sills ES, Zegarelli DJ, Hoschander MM. *Clinical diagnosis and management of hormonally responsive oral pregnancy tumour (pyogenic granuloma)*. *J Reprod Med* 1996; 41: 467-470.
5. Fenton JE, Timon CI, McShane DP. *Lingual granuloma gravidarum*. *Otolaryngol Head Neck Surg*. 1996; 114: 682- 683.
6. Miniti, A. e cols. *Tumores da Cavidade Oral e Faringe*. *Otorrinolaringologia Clínica e Cirúrgica*; São Paulo. Ed.Atheneu. 1993. pp.217-223.
7. Don-John Summerlin, DMD, MS. *Precancerous and cancerous lesions of the oral cavity*. *Dermatologic clinics*. Vol.14, number 2, april 1996.
8. Arthur Masheberg, DDS< Alan Samit, DDS. *Early Diagnosis of Asymptomatic Oral and Oropharyngeal Squamous Cancers*. *A Cancer Journal for Clinicians*. Vol.45. NO 6. November/december 1995.
9. *Seminário dos residentes da divisão de ORL do HC-FMUSP 2002 e 2004*.
10. CD ROM Bailey de 1998.
11. Brekel MWM, Castelijns JA, Snow GB; *Diagnostic evaluation of the neck*, *Otolaryngologic Clinics of North America*, vol. 31, n4, p601-19, Aug 1998.
12. Breau RL, Suen JY; *Management of the N0 neck*; *Otolaryngology Clinics of North America*, vol 31, n4, p657-69, Aug 1998.
13. Rudoltz MS, Perkins RS, Luthmann RW, Fracke TD, Green TM, Moye L, Wludyka P, Choi YK, Ackerman SN; *High-Dose-Rate Brachytherapy for primary carcinomas of the oral cavity and Oropharynx*, *Laryngoscope* 109: p1967-73, dec 1999.
14. JJ. Pinborg. *Atlas das doenças da Mucosa oral*. São Paulo Ed:Panamericana, 1981.
15. Gray L, Woolgar J, Brown, J. *A Functional Map of Cervical Metastases from Oral Squamous Cell Carcinoma*. *Acta Otolaryngol* 120: p885-889, 2000.
16. Dutton JM, Graham SM, Hoffman HT, *Metastatic cancer to the Floor of Mouth: The lingual Lymph Nodes*. *Head and Neck* p:401-405, April 2002.
17. Sudbo J, Kildal W, Risberg B, Koppang HS, Danielsen HE, Reith A. *DNA Content as a Prognostic Marker in Patients with Oral Leukoplakia*. *New England Journal of Medicine*. 344(17):1270-1278, April 26, 2001
18. Longshore SJ, Camisa C. *Detection and management of premalignant oral leukoplakia*. *Dermatologic Therapy*. 15(3):229-235, September 2002.
19. Mille CS, Henry RG, Rayens MKc. *Disparities in risk of and survival from oropharyngeal squamous cell carcinoma*. *Oral Surgery, Oral Medicine, Oral Pathology, Oral Radiology, & Endodontics*. 95(5):570-575, May 2003.
20. Boyle JP, Snehal S, Jatin P. *Management of oral and oropharyngeal cancers*. *Oral Diseases*. 9(3):109-111, May 2003.

# SÉRGIO NOBUO KONNO – R2.2005